



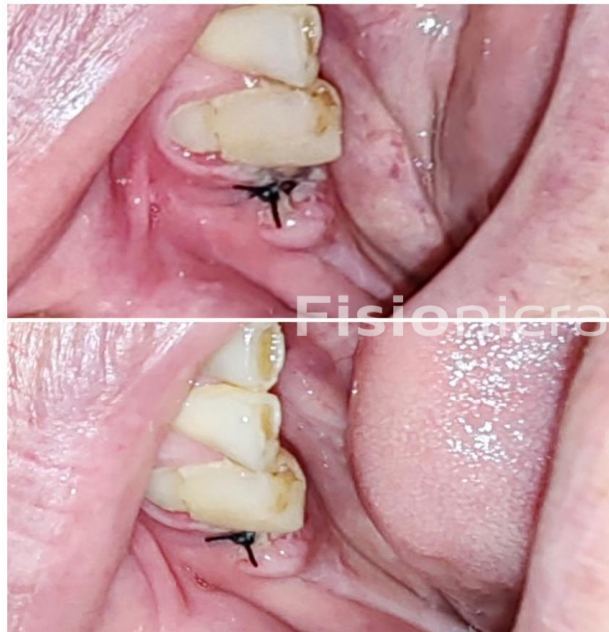Regeneración ósea mandibular

- Paciente mujer 63 años .
- Estimulación ósea preimplantes en arcada inferior.
- Antecedentes de dificultad de generación ósea en implantes anteriores en arcada superior.

Previo acuerdo con el odontólogo y explicación sobre lo que es la terapia diamagnética acepta que podamos trabajar con la paciente.

Para ello le realizamos un tratamiento de 1 sesión con el siguiente protocolo.

Pain Control	Neuropático	5 min.
Pain Control	Nociceptivo	5 min.
Desplazamiento Líquidos	Ext 0 / Intra H	10 min.



Tan solo con 1 sesión después de la extracción dentaria, cambia notablemente el color del tejido.

Posteriormente establecemos un protocolo el cual lo realizaremos durante 15 sesiones.

PROTOCOLO:

15 sesiones del 26/03/2024 al 22/05/2024

Pain Control

Neuropático 5 min

Nociceptivo 5 min

Bioestimulación

MC 5 min

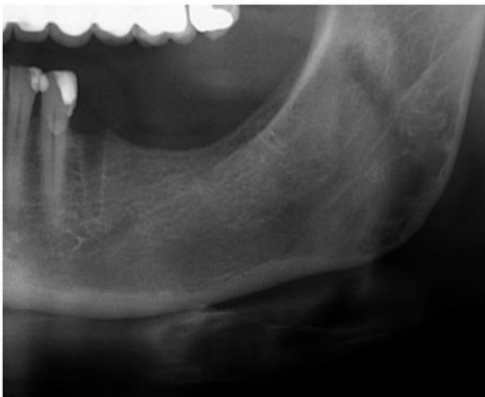CH 10 min

Desplazamiento de líquidos

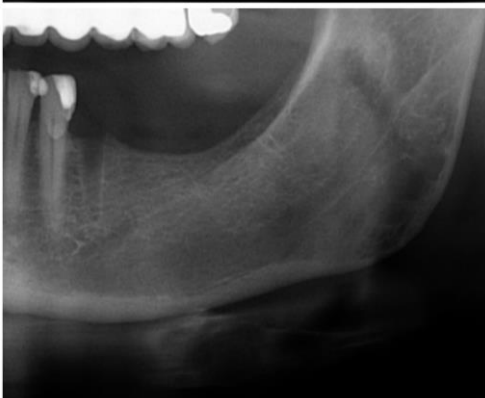
Intra 0 / Extra H 5 min

Sin Diatermia

El día 24 de abril le colocan los implantes a la paciente, acudimos a dicha cirugía. El día de la extracción se realiza una prueba de imagen y el día de la colocación de los implantes se realiza una segunda prueba de imagen, con una gran sorpresa tanto para nosotros como para el odontólogo.



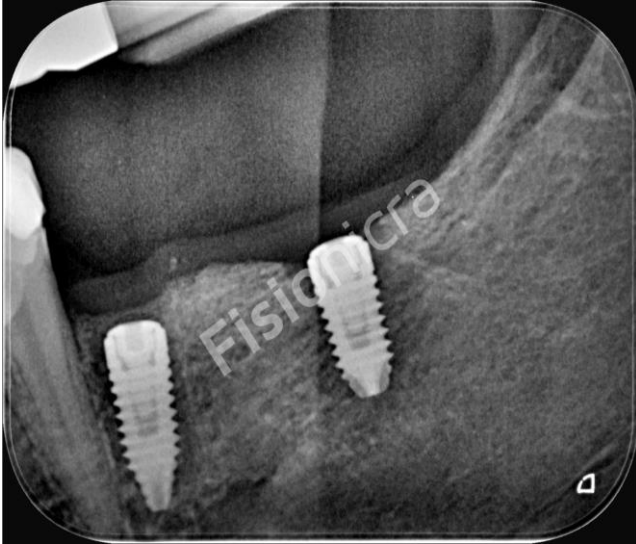
Primera panorámica 19/03



Segunda panorámica 24/04:

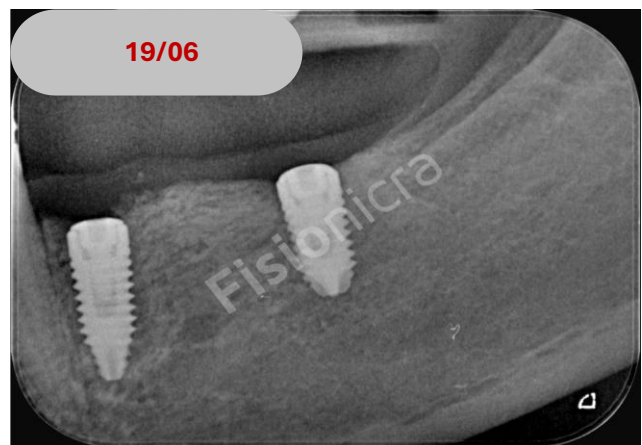
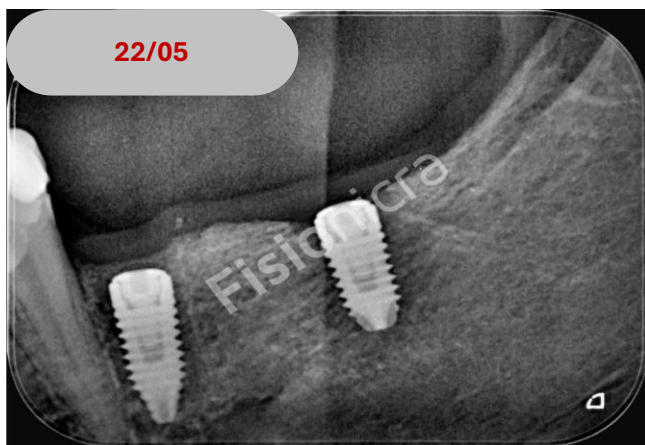
- Colocación implantes
- Raíces dentarias 13 mm y relleno alveolar en este día de unos 6 mm.
- Para sorpresa del odontólogo nos transmite que en su carrera nunca había observado un crecimiento de este tipo en tan poco tiempo.

Después de la colocación de los implantes e continúa en la clínica aplicando la Bomba diamagnética. Pasado un mes el día 22/05 se realiza una placa de control.



- Se realiza rx apical de control de control muy esperanzadora.
- Se decide dar 1 mes de descanso a la paciente, ya que el proceso de activación ósea está activado.

Después de esta prueba de imagen radiológica se da una pausa de tratamiento con bomba diamagnética durante un mes. Al igual que anteriormente, pasado un mes se le realiza nuevamente una prueba de imagen radiológica con un resultado muy satisfactorio y apreciable para todos, incluido el paciente que es capaz de ver en la imagen las mejoras sin tener ningún tipo de conocimiento médico.



Regeneración no sólo alveolar y periimplante, sino de todo el tejido óseo de la rama mandibular, teniendo en cuenta que la paciente tuvo problemas con los implantes previos de la arcada superior.